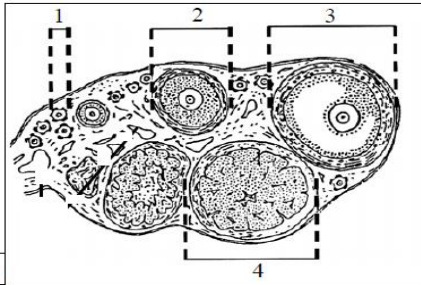


الجزء الأول :



I- تمثل الوثيقة (1) مقطع عرضي في بنية خاصة عند المرأة.

1- تعرف على هذه البنية.....

2- سم البيانات المرقمة: 1..... 2.....

3..... 4.....

3- هل أخذت هذه البنية قبل أم بعد البلوغ الجنسي؟ علل إجابتك.....

الوثيقة 1

II- في إحدى التجارب تم دراسة تأثير حقن كميات مختلفة من هرمون الأستروجين الذي تفرزه هذه البنية على كتلة الرحم لثلاث فئران بالغة مستأصلة المبايض مع العلم أن كتلة الرحم عند فأرة عادية وغير محقونة بالأستروجين هو 12 ملغ. النتائج موضحة في الجدول التالي:

الحيوان	الفاة (1)	الفاة (2)	الفاة (3)
كمية الحقن اليومية (ملغ)	0.005	0.01	0.1
كتلة الرحم (ملغ)	18	40	100

أ- حلل الجدول؟

ب - ماذا تستنتج؟

ج- ماذا يعتبر الرحم بالنسبة لهذه البنية.....

د- تعتبر هذه البنية إحدى الغدد الصماء الموجودة في الجسم، عرف الغدة الصماء.

الجزء الثاني: نجري التجارب التالية على أنثى القرد من نوع الشمبانزي.

1	نزع الفص الأمامي للغدة النخامية	نلاحظ ضمور المبيض والرحم واختفاء الدورة الجنسية
2	حقن مستخلص الغدة النخامية بعد نزع فصها الأمامي	تطور المبيض و ظهور الدورة المبيضية و الرحمية
3	نزع المبيضين + حقن خلاصة الغدة لنخامية	عدم ظهور الدورة المبيضية و الرحمية
4	تخريب المنطقة الخلفية لتحت السرير البصري	غياب الهرمونات النخامية غياب الدورة المبيضية و الرحمية

1- أعط تفسيراً مختصراً لنتائج كل تجربة (ضع التفسير في الجدول)

2- ماذا تستخلص.....

